	DEPARTAMETO DE POLICIA DE CESAR AREA DE SANIDAD CESAR FORMATO UNICO DE AUTORIZACIONES	MBRE DEL E DECES CODIGO 62	IRD/271

FECHA			GRADO	APELLIDOS Y NOMBRES DEL USUARIO	
DIA	MES	AÑO		QUINTERO DE PEÑA DIOSA	
7	11	2019			
TIPO FUNCIONARIO			CARNET N.	EDAD	
			42,487,219	AÑOS	CARRERA 17 A NO16-17
23-7-20060-19			UNIDAD PRESTADORA DEL SERVICIO		
			IMAGEN RADIOLOGICA Y DIAGNOSTICA S.A S		
TEL			SERVICIO SOLICITADO		
			XEROMAMOGRAFIA BILATERAL		
5891005					
3175170295					
			ORDEN VALIDA POR 60 DIAS		
			Sujeto de auditoria		
VALOR TOTAL			VALOR EN LETRAS		

MEDICO DE REFERENCIA	SELLO AUTORIZADO	FIRMA USUARIO
Hugo Alberto [illegible] Médico Cirujano - R.M. [illegible] Unilibre - C.C. 77.0[illegible] Auditor Médico	CESAR AUTORIZADO	Diosa Quintero 42487219

IMAGEN RADIOLOGICA DIAGNOSTICA S.A.S.

824006480

DIR : Cra 17A No. 16-17 Valledupar - Cesar

PBX : (57) 5 589 10 05 Email: info@irdsas.com

ORIGINAL

Fecha : 15/11/2019
Hora : 08:29 a.m.
Página 1/1

Vence en 30 Días

CLIENTE DEPARTAMENTO DE POLICIA DEL CESAR

NIT 800140623 **Contrato:** 0229

DIRECCIÓN CL 14 15 78

FACTURA DE VENTA FVC 741083

15 nov 2019 08:31 a.m.

Código IPS 200010077901 **Plan** 0229

Paciente 42487219 DIOSA EMIRA QUINTERO DE PEÑA Tipo: Cédula_Ciudadanía **Ingreso** 889233

Régimen Contributivo **Sexo** Femenino **Edad** 67 Años \ 2 Meses \ 23 Días **F. Nac.** 23/08/1952

Dirección SICARARE **Teléfono** 3054560182 **Estrato** GENERAL

Autorización IRD271 **Fec Ingreso** 15/11/2019 **Facturador** 1067917477 - PAMELA HENAO HENAO

CÓDIGO	NOMBRE	CANT	VR UNIT	AJUSTE	VR PAC	VR ENT
	PROCEDIMIENTOS DE DIAGNOSTICOS					
76802	XEROMAMOGRAFIA O MAMOGRAFIA, BILATERALMédico : 36516795 - INGRID DALLANA AVILEZ GONZALEZ	1,00	$ 62.135,00	$ 0,00	$ 0,00	$ 62.135,00

VALOR SUBTOTAL DE SERVICIOS PRESTADOS

VALOR CUOTA DE RECUPERACION

VALOR ANTICIPO $ 0,00

VALOR CUOTA DE RECUPERACION RESPONSABILIDAD DEL USUARIO $ 0,00

VALOR DESCUENTO

VALOR TOTAL ORDEN DE SERVICIO $ 62.135,00

TOTAL: SESENTA Y DOS MIL CIENTO TREINTA Y CINCO PESOS CON CERO CTVS M/Cte.

REPRESENTANTE LEGAL

ACEPTADA

REPÚBLICA DE COLOMBIA
IDENTIFICACION PERSONAL
CEDULA DE CIUDADANIA

NUMERO 42.487.219

QUINTERO De PEÑA

APELLIDOS

DIOSA EMIRA

NOMBRES

FIRMA

INDICE DERECHO

FECHA DE NACIMIENTO 23-AGO-1952

MANAURE BALCON DEL CESAR

MANAURE BALCON DEL CESAR (CESAR)

LUGAR DE NACIMIENTO

1.54 ESTATURA | O+ G.S. RH | F SEXO

19-DIC-1973 VALLEDUPAR

FECHA Y LUGAR DE EXPEDICION

REGISTRADOR NACIONAL
CARLOS ARIEL SANCHEZ TORRES

A-1200100-00158297-F-0042487219-2[illegible]0602 0012075899A 1 7780005661

MINISTERIO DE DEFENSA NACIONAL
POLICIA NACIONAL

CC42487219 CASUR

Documento de Identificación

QUINTERO DE PEÑA

Apellidos

DIOSA EMIRA

Nombres

CONYUGE

Parentesco con el titular

PERMANENTE CC1750293

Fecha de vencimiento Titular

AGENTE (R)

Grado

INDICE DERECHO

23-AGO-1952 302672834

Fecha de nacimiento Número de Carné

O+ F

GS. Rh Sexo

SANIDAD SOCIAL

IMAGEN RADIOLOGICA DIAGNOSTICA S.A.S.	FICHA DE DATOS CLINICOS	VERSION: 04
		VIGENCIA: 28/03/14

MAMOGRAFIA

Fecha: 15-11-19

DATOS PERSONALES		
Nombre del paciente:	DIDI QUINTERO.	
Nº Identificación:	42487219	Edad: 60

DATOS CLINICOS			
Motivo del presente estudio			
Control	SI ____	NO ____	
Sensación de Masa	SI ___ NO___	Mama Der.____	Mama Izq.____
Dolor	SI ___ NO___	Mama Der.____	Mama Izq.____
Secreción por el pezón	SI ___ NO___	Mama Der.____	Mama Izq.____
Estudio pre-quirúrgico	SI ___ NO___	Mama Der.____	Mama Izq.____
Antecedentes de Cáncer de Mama en la Familia	SI ____	NO X	
En caso Afirmativo	Abuela____ Madre__X__ Hermana____ Tia ____		
Antecedentes Quirúrgicos	SI ____	NO ____	
En caso Afirmativo señale la Causa			
Estética ____ Quistes ____ Biopsia ____ Otras Masas _____			
Conoce el resultado de la Patología Biopsia practicada? Cual?	SI ____	NO ____	
Está recibiendo Terapia Hormonal?	SI ____	NO ____	
En caso Afirmativo desde Cuando?			

Paciente con estudios anteriores?: SI [X] NO [ ]

Técnico: Señalar el sitio de cicatrices o de masas palpables.

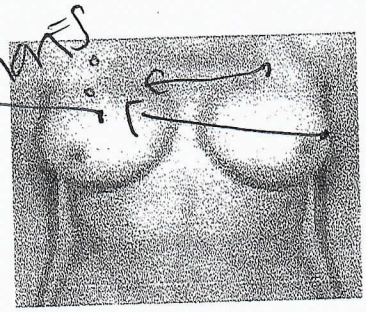

Diligenciado por:_____

IMAGEN RADIOLÓGICA DIAGNÓSTICA S.A.S.

FECHA: 15 DE NOVIEMBRE DE 2019.

NOMBRE : DIOSA EMIRA QUINTERO DE PEÑA.
IDENTIF : 42487219.
EDAD : 67 AÑOS.
ESTUDIO : MAMOGRAFIA BILATERAL.
ORDENADOR : DEPARTAMENTO DE POLICIA DEL CESAR

Mamas de mediano tamaño de aspecto fibroglandular y abundante tejido lipomatoso.
Ganglio intramamario en cuadrante superoexterno de mama derecha.
Calcificaciones puntiformes bilaterales de aspecto radiológico benigno.
No se visualizó acúmulo microcalcificación sospechosa de malignidad, ni imagen espiculada ni distorsiva al momento del estudio.
Ganglios axilares con hilio graso conservado.
Piel, tejido celular subcutáneo y areola sin alteraciones.

CONCLUSIÓN:

- BI-RADS 2.
- Estudio mamográfico dentro de los límites normales benigno.
- Ganglio intramamario en cuadrante superoexterno de mama derecha.
- Calcificaciones puntiformes bilaterales de aspecto radiológico benigno.

RECOMENDACIÓN: Se sugiere estudio mamográfico anual.

Atentamente;

DR. INGRID DALLANA AVILEZ GONZALEZ.
Medico Radiólogo.
R.M. 20564-04.
FF.

POLICIA NACIONAL	DIRECCIÓN DE SANIDAD ORDEN DE SERVICIO DE IMAGENES ESPAB VALLEDUPAR	No Orden 1910035009 Fecha de Impresión 2019/10/30 16:32:26

Paciente : CC 42487219 DIOSA EMIRA QUINTERO DE PE?A **No. Historia :** 42487219 PF 00
Tipo de Plan : EPS
Plan : PLAN INTEGRAL DE ATENCION **Tipo Vinculación :** BENEFICIARIO **Categoría :**A
Fecha de Evolución : 2019/10/30 **Edad :** 67 A?os **Sexo :** Femenino
Ubicación Sin Asignacisn de Cama **Ámbito :** Ambulatorio

Servicio Solicitado

Catastrofica	Codigo	Prestación	Cantidad	Prioridad
NO	876802	XEROMAMOGRAFIA O MAMOGRAFIA, BILATERAL	1	NORMAL

	Código	Descripción
Impresión Diagnóstica	R072	DOLOR PRECORDIAL

Datos Clinicos de Importancia --------
Datos Relevantes de Laboratorio e Imágenes Diagnósticas Previas
FEMENINA 67 AQOS QUIEN ACUSA DOLOR EN MAM IZQ ULTIMA MAMAOGRAFIA HACE 3 AQOS
Estudio de: (Parte del Cuerpo) MAMOGRAFIA BILATE RAL
Estudio de: (Parte del Cuerpo)
Requiere Equipo Portatil NO **Requiere Ecografo Portatil** NO **Requiere Intensificador Fluoroscopio** NO
Antecedentes HTA
Observaciones DOLOR ENMAMA IZQ ALAPAPACION

ORDENADO

TORRES RAMOS EDWIN

Dr. Edwin Torres Ramos
MD. INTERNISTA
P.M. 2019
C.C. 5.171.3..

Firma:

C:\IPS\Reportes\rptpatol.rpt